甲状腺に結節（しこり）ができる結節性甲状腺腫

甲状腺がんの診断と治療

のど仏の下で蝶が羽を広げた形の甲状腺は、新陳代謝を活発にする甲状腺ホルモン分泌器官。甲状腺のホルモンが過不足する病気にかかると症状が全身に現れ、精神面にも影響が及ぶ。また甲状腺に腫瘤ができる疾患を結節性甲状腺腫という。甲状腺の疾患の治療に豊富な実績をもつ埼玉県の山内クリニックの山内泰介先生に詳しく話を伺った。

医療法人 山内クリニック
理事長
山内 泰介

やまうち・たいすけ／愛媛大学大学院修了。医学博士。1989年野口病院（大分県別府市）、92年東京女子医科大学内分泌外科、伊藤病院（東京）勤務などを経て94年山内クリニックを開院。元埼玉医科大学総合医療センター内分泌・糖尿病内科客員准教授。日本甲状腺学会認定甲状腺専門医。内分泌・甲状腺外科専門医。

「良性」「悪性」の判断が難しい結節性甲状腺腫

甲状腺の代表的な疾患である橋本病とバセドウ病についで多い疾患が、がんを含む結節性甲状腺腫です。橋本病やバセドウ病はびまん性甲状腺腫と呼ばれ甲状腺全体が腫れますが、甲状腺がしこりのように腫れる場合を結節性甲状腺腫といいます。結節性甲状腺腫は良性か悪性かを見極めなければなりません。良性の結節性甲状腺腫は、しこりの形状が丸く表面がなめらかで弾力性のある硬さが特徴です。超音波検査では、結節と周囲の組織の境界がはっきり映り形状は整っています。悪性であれば表面が凸凹で、時に石のように硬く触れます。超音波検査の所見は、腫瘍と他の組織との癒着などにより、境界がはっきりしません。また、腫瘍内にカルシウムが沈着している微細な石灰化をともなうこともあります。

結節性甲状腺腫には何種類もの病変が存在します。良性病変は、嚢胞（のうほう）、腺腫様結節（しゅよう）、腺腫様甲状腺腫、濾胞（ろほう）腺腫の4種類、悪性腫瘍は、乳頭がん、濾胞がん、低分化がん、髄様（ずいよう）がん、未分化がん、そして悪性リンパ腫の6種類です。甲状腺がんの多くはたちが悪いものではなく、体の他の部位にできたがんに比べて進行が遅く、しかも治療しやすいという性質があります。

腫瘤の中が液状やゼリー状になっている嚢胞、腫瘤が1つ、あるいは少数だけある腺腫様結節、腫瘤がいくつもあり全体に及ぶ腺腫様甲状腺腫などがあります。これらの変性疾患は、組織や臓器の機能や構造が時間とともに変化していく過程で生じるもので良性です。また良性腫瘍として、痛みがなく、しこりがゆっくりと増殖していく濾胞腺腫があげられます。

甲状腺がんの中で一番多い悪性腫瘍の乳頭がんは8～9割を占めています。乳頭がんの腫瘍径が2㎝以下でリンパ節への転移がなく周囲の臓器への浸潤もない場合は、予後が良い「低リスク群」と判断され甲状腺の片葉を切除します。甲状腺を全部摘出しなくても再発の可能性はとても低く、もしも再発したとしても再手術が可能です。乳頭がんの多くは、甲状腺ホルモン値は正常範囲であるため無症状です。その治療方法は、抗がん剤や放射線治療より有効な手術が第一選択です。

術前検査では、良性の濾胞腺腫とほとんど区別がつかない腫瘍が濾胞がんです。濾胞がんは甲状腺がんの約8％を占め、ゆっくり大きくなり痛みがないことが特徴です。乳頭がんや濾胞がんのなかで、組織学的に低分化成分が含まれるがんを低分化がんと呼びます。乳頭がんや濾胞がんより悪性度が少し高いことが特徴です。カルシトニンというホルモンを分泌する細胞からできる髄様がん、すでに存在していた乳頭がんや濾胞がんの性質が突然変わってできるといわれる未分化がん、橋本病から発生する悪性リンパ腫の6種類が甲状腺の主な悪性腫瘍です。

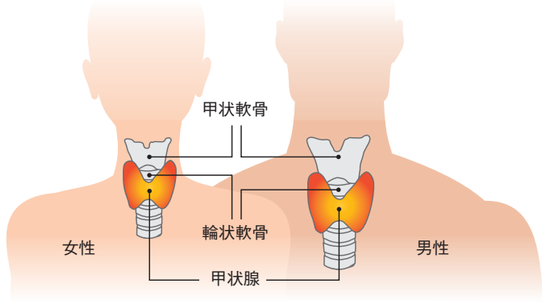

甲状腺の位置は、男性は首の付け根くらい、女性はその少し上にあります。体格に応じて大きさも異なります。

甲状腺腫瘍のさまざまな検査法と治療法

甲状腺腫瘍の診療手順は自覚症状、放射線被曝の有無、家族歴などの聞き取りを行う問診。甲状腺・リンパ節などの頸部の触診。画像により甲状腺の全体の大きさや結節を診る超音波検査。超音波検査で確認しながら穿刺針で採取した細胞を顕微鏡で診る細胞診検査。甲状腺の葉切除、全摘、リンパ節廓清術などを行う手術があります。

結節性甲状腺腫が5㎝を超えたり、周囲の臓器に浸潤している、甲状腺の中に多発している、リンパ節が累々と腫れている、遠隔転移がある、のいずれかがあると予後が悪い「高リスク群」と判断されます。この場合には、甲状腺を全部摘出（全摘）することになります。悪性腫瘍が肺や骨などに転移することを防止し、わずかでもがん細胞が残っているかもしれないという可能性を考えて、手術後には放射性ヨード治療を行うこともあります。

甲状腺腫は自宅や医療機関などでの触診でも分ることがありますが、自分自身で気付くケースは決して多くはありません。最近では頸動脈超音波検査のような他の疾患の検査や、PET検診で見つかることも増えてきました。治療として、良性の場合は基本的に経過観察となりますが、呼吸困難や他の臓器を圧迫するときは手術も検討されます。悪性腫瘍に対しては手術が第一選択となります。再発や転移した場合には、放射性ヨード治療が行われます。放射性ヨード治療は、甲状腺から遠いところに転移したがん細胞にも有効ですが、多量の放射性ヨードが必要になります。患者さんの排泄物などから放射線が拡散する危険性があるため、治療は専用の施設で入院して受けることになります。

未分化がんは進行が非常に速く、手術ができない症例もあります。その際には、化学療法や放射線治療によってがん細胞の増殖を抑えていきます。近年、放射性ヨード治療で効果がない場合や、未分化がんの治療として、分子標的薬が登場しました。分子標的薬はがん細胞の増殖を抑えて血管の新生を阻害することで、がんの発育を抑える薬剤であり、従来の薬剤とは違った治療効果が見込めます。

まずは自分の甲状腺に触れることが早期発見に

甲状腺は、のど仏の下約2㎝のところにあります。そこを両手の親指で押さえて唾液を飲み込むと、正常な甲状腺は気管と指の間で上下に移動します。薄い膜のようなものを感じるだけなら大丈夫ですが、グリグリしたものを感じたり、固いものを触れるようでしたら検査を受けたほうが良いでしょう。甲状腺の変化に気付くためには、普段から自分の甲状腺に触れておくことが大切です。年に1度は健診を受け、必要であれば超音波検査、血液検査などを受けると良いでしょう。

結節性甲状腺腫の診断過程

問診	自覚症状、現病歴、家族歴、既往歴
触診	甲状腺、リンパ節などを触知
超音波検査	画像により甲状腺の大きさやしこりを確認
細胞診検査	穿刺針で採取した細胞を顕微鏡で診る
試験切除	手術で甲状腺、リンパ節の一部を採取

結節性甲状腺腫の種類

種類	性質	疾患名
変性疾患	良性	嚢胞
		腺腫様結節
		腺腫様甲状腺腫
腫瘍	良性	濾胞腺腫
	悪性	乳頭がん
		濾胞がん
		低分化がん
		髄様がん
		未分化がん
		悪性リンパ腫

結節性甲状腺腫はさまざまな種類があります。良性と悪性を判別するために細胞診検査や試験切除が行われます。

医療法人
山内クリニック
埼玉県さいたま市大宮区桜木町1-9-4 エクセレント大宮ビル1F
TEL.048-640-3000 http://www.yamauchi-clinic.or.jp/